

Hematuria como forma de presentación de un aneurisma intrarenal

Navarro Medina, P.*; Artilles Hernández, J.L.*; Camacho García, C.**; Blanco Díez, A.*; Jiménez García, C.*; Chesa Ponce, N.*

* Servicio de Urología. Hospital Universitario Insular de Gran Canaria.

** Servicio de Anatomía Patológica. Hospital Universitario Insular de Gran Canaria.

Resumen

Objetivo

Presentación de un caso clínico de hematuria como forma de presentación de un Aneurisma intrarenal.

Método y resultado

Varón de 61 años de edad, que ingresó por hematuria macroscópica anemizante y dolor lumbar. Las pruebas diagnósticas por imagen orientaron hacia una patología vascular intrarenal. Se realizó nefrectomía radical abierta, por vía anterior.

Conclusiones

Aportamos un caso clínico no descrito en la bibliografía médica, bajo nuestro conocimiento, hasta la actualidad.

Introducción

Las masas renales son una patología frecuente en nuestra actividad asistencial diaria, como urólogos. Menos frecuentes son el origen vascular de éstas. Dentro de éstas últimas, las más frecuentes son los pseudoaneurismas, microaneurismas y fístulas arteriovenosas de origen idiopático o iatrogénico. Los aneurismas de arteria renal son relativamente frecuentes, habitualmente acompañados de hipertensión arterial refractaria al tratamiento médico, bajo nuestro conocimiento presentamos un caso clínico, no descrito en la literatura científica, de aneurisma arterial intrarenal, no dependiente de la arteria renal ni de sus segmentarias.

Caso clínico

Varón de 61 años de edad, que ingresó procedente del servicio de urgencias en junio del 2007 por hematuria macroscópica anemizante y dolor lumbar dcho tipo cólico de 48 horas de evolución.

Como antecedentes personales destaca, casado, con 3 hijos y natural de Uruguay. Colectomía laparoscópica hacía 7 años. Hiperplasia benigna de próstata en tratamiento con alfa-bloqueantes. En una ecografía abdominal rutinaria hacía 15 años, se le diagnosticó de calcificación renal derecha, a la que no se le dio más importancia.

No antecedentes de hipertensión arterial ni de insuficiencia cardiaca congestiva.

La exploración física fue anodina.

Se realizó urografía intravenosa en la que destacaba en la radiografía simple de abdomen calcificación en tercio medio de riñón derecho y anulación funcional de dicho riñón.

Posteriormente se realizó Tomografía axial computerizada en la que destacó una imagen anular adyacente al pielón inferior del riñón derecho, en fase arterial relleno de dicha cavidad con pared calcificada así como otra imagen diverticular adyacente a la misma, ureterohidronefrosis grado II-III con probable contenido hemorrágico en el interior del uréter (figura 1). Resto normal. Posteriormente se realizó arteriografía renal observando la presencia de un vaso ectásico, dilatado y tortuoso, que se dirige al polo inferior del riñón derecho, con relleno retrasado de tres cavidades aneurimáticas de 3 centímetros, aproximadamente. La cateterización selectiva de esta rama demostró que perfundía a la mayor parte del parénquima, con un marcado retraso en la eliminación a través de venas colaterales. En un segundo tiempo, se cateterizó la rama arterial renal superior comprobando que de dicha rama, se rellenan las cavidades aneurismáticas y el vaso aberrante ectásico, anteriormente mencionado (figuras 2 y 3).

Se realizó nefrectomía radical abierta, por vía anterior. Cursando con un postoperatorio sin complicaciones y actualmente el paciente se encuentra asintomático y con una función renal, dentro de los límites de la normalidad.

Correspondencia

Patricio Navarro Medina
Hospital Universitario Insular de Gran Canaria. Av. Marítima s/n CP: 35016.
Las Palmas de Gran Canaria
Teléfono: +34 928441451; +34 646889951
E-mail: patricionm@terra.es

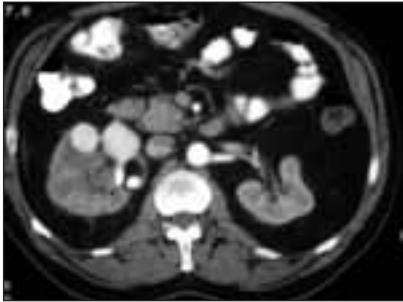


Figura 1

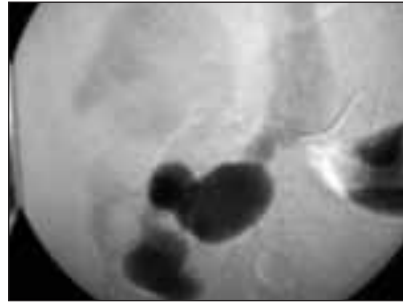


Figura 2

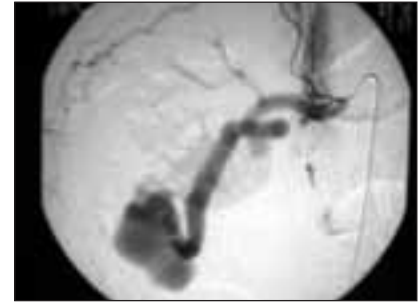

Figura 3

La anatomía patológica final fue informada como dilatación aneurismática arterial en forma de 2 lesiones de contenido hemorrágico que miden 3 centímetros de dimensión mayor cada una de ellas y se hallan localizadas en la región renal medial y en el polo inferior derecho. La arteria renal presenta cambios ateroscleróticos y aunque se halla dilatada en la porción inferior de su trayecto intrarrenal no se identifica microscópicamente clara conexión con las dilataciones aneurismáticas ni con las estructuras venosas. El resto del parénquima renal presenta múltiples focos de hemorragia intratubular e intraparenquimatosa con signos de sangrado antiguo.

Nefroangioesclerosis. Uréter y pelvis se hallan dilatados y ocupados por material hemático.

Discusión

En el estudio habitual de masas renales calcificadas, no hallamos descritos los aneurismas intrarenales. Hasta el momento, se han descrito pseudoaneurismas, microaneurismas, fístulas arteriovenosas y aneurismas de las arterias renales y sus segmentarias. Hasta la actualidad, y bajo nuestro conocimiento, no hemos encontrado descritas los aneurismas de arterias distales. Generalmente, las alteraciones vasculares, están acompañadas de clínica

de hipertensión arterial. En el caso que nos ocupa el único síntoma fue la hematuria macroscópica y el dolor lumbar de 48 horas de evolución, probablemente la evolución fue mucho mayor, pues el paciente no relata que 15 años antes le diagnosticaron de calcificación renal derecha. Para un correcto abordaje de esta patología, es imprescindible una correcta valoración, y entre las pruebas que debemos incluir, la arteriografía renal, que será la prueba complementaria gold estándar.

Respecto al abordaje quirúrgico, debemos tener un buen control de los grandes vasos y quizás la vía anterior sea una buena opción.

BIBLIOGRAFÍA

1. Porcaro AB, Migliorini F, Pianon R, Antonioli SZ, Furlan F, De Biase V, Monaco C, Ghimenton C, Longo M, Comunale L. *Intraparenchymal renal artery aneurysms. Case report with review and update of the literature.* Int Urol Nephrol. 2004;36(3):409-16. Review.
2. Akpolat T, Akkoyunlu M, Akpolat I, Dilek M, Odabas AR, Ozen S. *Renal Behcet's disease: a cumulative analysis.* Semin Arthritis Rheum. 2002 Apr;31(5):317-37. Review.
3. Jennette JC, Falk RJ. *The pathology of vasculitis involving the kidney.* Am J Kidney Dis. 1994 Jul;24(1):130-41. Review.
4. Dillon MJ. *Renovascular hypertension.* J Hum Hypertens. 1994 May;8(5):367-9. Review.