

Resultados a medio plazo de la cadera de cerámica modelo Mittelmeier

Navarro García, R; Carrasco Martínez, L; Navarro Navarro, R; Chirino Cabrera, A; Rodríguez Alvarez, J.P.

Servicio de Traumatología y Cirugía Ortopédica. Hospital Universitario Insular de Gran Canaria.

Resumen:

Se presenta un estudio prospectivo de 40 pacientes a los que se les instauró una prótesis total de cadera de cerámica tipo Mittelmeier y vástago femoral de Cr-Co, con un seguimiento mínimo de 10 años. Una escala de valoración clínica, según el método de Merle D'Aubigné se realizó preoperatoriamente, al año, a los 5 años y a los 10 años.

Un estudio radiológico antero-posterior de cadera se realizó en el preoperatorio, al año, a los 5 años y a los 10 años. La valoración clínica media preoperatoria, que fue de 1,60 para el dolor, 2,16 para la marcha y 2,20 para la movilidad respectivamente, mejoraron hasta 5,60 (dolor), 5,63 (marcha) y 5,10 para la movilidad en el último control. Radiológicamente la osteolisis femoral se presentó, globalmente, en 11 casos (27,5%).

En cuanto al análisis de los resultados de la hipertrofia cortical, ésta se detectó por primera vez al quinto año postoperatorio, y se presentó con una incidencia de 7 casos (17,5%) al quinto año y dos casos más al décimo, por lo que su prevalencia en la evaluación final fue de 9 casos (22,5%). Algunos pacientes presentaron un engrosamiento circunferencial de la cortical femoral, sobre todo en zonas III y V. La hipertrofia se presentó con más frecuencia en los casos de hundimiento femoral ($p < 0,001$) y un ajuste insuficiente ($p = 0,004$).

Nuestros resultados indican una cifra de emigración acetabular superior a los que se desarrollan con los cotilos esféricos, por lo que en la actualidad parece más recomendable la utilización de los cotilos esféricos atornillados.

Palabras Clave:

Cadera. Prótesis. Osteolisis. Aflojamiento.

Introducción

La cerámica parcialmente reabsorbible, introducida por Henschl¹ consiste en cerámica y una matriz parecida al vidrio fundido, bioactivo, en una proporción particular de mezcla.

Se cree que se puede obtener una conexión química directa entre hueso e implante, la unión tiene que ser lograda con una capa de gel rica en silicatos (Clark y cols)².

A pesar de las desfavorables propiedades físicas manifestadas en

particular por una muy baja fuerza de flexión, impidieron la aplicación química del vidrio de cerámica. Hoy día, el vidrio cerámico es discutido solamente como revestimiento para materiales de implante existentes.

El desarrollo de la cerámica de aluminio como material de implante, fue promocionado en Alemania por grupos de trabajo alrededor de Griss, Willert y Mittelmeier³. En adición, al ser una cerámica de aluminio absoluta-

mente a prueba de corrosión, está caracterizada por tener una superficie de extremada dureza y de una gran resistencia contra el desgaste, que la provee con una tribología no igualada por otros componentes articulares. También el coeficiente de desgaste disminuye con cerámica-cerámica, sin embargo, sube con metal-polietileno. Esta conducta puede ser explicada como un descenso de la abrasión de las superficies de las cerámicas de aluminio, en el caso de aumento de peso-relación, la cual aumenta con otros materiales.

Bajo la impresión de estas propiedades físicas positivas⁴ avanzaron el desarrollo de las prótesis de cerámica. Haciendo recuento de las ya conocidas complicaciones resultantes de la implantación de cemento, Mittelmeier³ desde el principio trató de lograr una implantación libre de cemento.

Antes de las pruebas clínicas de esta prótesis combinada de cerámica-metal, se llevaron a cabo extensos experimentos con animales a fin de asegurar la biocompatibilidad del material cerámico⁶.

El propósito de nuestro trabajo es estudiar el comportamiento clínico y radiológico a medio plazo del acetábulo roscado de cerámica y vástago femoral, tratando de identificar los factores que puedan estar implicados en el aflojamiento o pérdida de fijación de dichos componentes.

Material y Método

Desde 1984 hasta 1989 realizamos un estudio prospectivo de 40 pacientes, a los que se les instauró una artroplastia total de cadera de cerámica modelo Mittelmeier, siendo el estudio preoperatorio, el

Correspondencia:

Ricardo Navarro García
C/ Galo Ponte, 6 - 1°C
35003 Las Palmas de Gran Canaria

diagnóstico y los cuidados postoperatorios básicamente iguales en todos los casos, con una evolución mínima de 10 años.

La etiología, por lo que se indicó la implantación protésica, fue: coxartrosis, 18 casos (45%); necrosis cefálica en 14 casos (35%); artritis reumatoide en 6 casos (15%); espondilitis anquilopoyética en 2 casos (5%). En cuanto a la localización fueron 25 casos en cadera derecha y 15 caderas izquierdas.

Fueron intervenidas en esta serie una mayor cantidad de mujeres, contabilizándose 32 mujeres y 8 hombres. En cuanto a la edad, la edad máxima fue de 73 años y la mínima de 26 años, siendo la media de 49,6 años.

El acetábulo artificial tiene forma de un cono truncado con rosca externa disminuida, la superficie delantera está aplastada con la idea de evitar la inclinación, la forma cónica se eligió con una inclinación de 15° con el fin de situarla aproximadamente paralela a la superficie convexa de las caras del acetábulo y la rosca disminuida hacia fuera puede ser anclada firmemente en el hueso del acetábulo.

La rosca está interrumpida en algunos lugares con el fin de darle una acción autocortante y por otra para producir un mayor agarre del cotilo al acetábulo. El vástago del componente femoral no pudo ser provisto de una rosca, pero en su lugar fue provisto de unas estrías de soporte con un perfil transversal para mayor agarre en la diáfisis femoral.

El componente femoral presenta las siguientes características: la cabeza se presenta en diámetros de 28 y 32 mm., y con tres longitudes: corta, media y larga. El vástago femoral es de aleación Co-Cr, presenta en toda su superficie una cubierta porosa (200-300µ), y se presenta en longitudes desde 130 mm. a 200 mm.

En todos los pacientes usamos cobertura antibiótica y profilaxis tromboembólica, y se aplicó la misma técnica quirúrgica. Se utilizó un abordaje lateral directo según la técnica descrita por Watson-Jones. Realizamos un fresado troncocónico del cotilo para retirar todo el cartílago remanente, respetando en todo lo posible la placa de hueso sobcondral. El diámetro del com-

ponente acetabular insertado fue igual al diámetro de la última fresa utilizado en la preparación del acetábulo. El vástago es insertado a buen ajuste proximal y distal.

La fisioterapia se inició al segundo día postoperatorio. La carga restringida con el uso de dos bastones durante seis semanas.

La evaluación clínica se realizó en los intervalos correspondientes al preoperatorio, al año, a los 5 años y a los 10 años, valorando los tres parámetros del dolor, la marcha y la movilidad, según el método de gradación cifrada de Merle D'Aubigné y Postel⁷.

Una Rx AP de la pelvis centrado en la sínfisis pubiana se efectuó a los tres meses de la operación, al año, a los cinco años y a los diez años; la radiografía realizada al tercer mes postoperatorio se utilizó como base para todas la comparaciones (Figura 1).

En cuanto el método gammagráfico, a todos los pacientes se le practicó una gammagrafía ósea en el primer, quinto y décimos años postoperatorio, para estudiar los patrones de hipercaptación periprotésica y establecer la correspondiente relación con el estudio radiográfico.

Para la evaluación radiográfica, se aplicó el método de análisis contemplado en el CART⁸, con modificaciones justificables por el propio diseño del componente. De esta forma, hemos realizado una serie de mediciones similares a las

efectuadas por Callaghan y Cols⁹, las cuales nos permitió determinar la posición del componente acetabular, definido por el denominado ángulo de apertura lateral o ángulo de inclinación de la copa y la migración horizontal y/o vertical. Así, una variación en el ángulo de inclinación de 3° o más, o una migración horizontal y/o vertical mayor de 3 mm., se consideró indicativa de desplazamiento del componente acetabular.

La presencia de líneas de radiolucencia u osteólisis mayores de 1 mm., fueron anotadas por el método de De Lee y Charnley¹⁰.

La presencia y distribución de líneas de esclerosis, definidas como líneas de incremento de densidad de al menos 3 mm., también fueron recogidas según el esquema de De Lee y Charnley¹⁰.

Teniendo en cuenta los parámetros y criterios radiológicos establecidos, un acetábulo se consideró estable, cuando no presentó desplazamiento o el desarrollo de líneas escleróticas o radiolúcidas fue mínimo o ausente, e inestable cuando el ángulo de inclinación primario había variado más de 3°, la migración horizontal o vertical fue mayor de 3 mm. y se desarrollaron líneas reactivas escleróticas o radiolúcidas al menos en dos de tres zonas¹¹.

En el componente femoral hemos valorado, en los intervalos de tiempo previamente definidos, los siguientes parámetros:

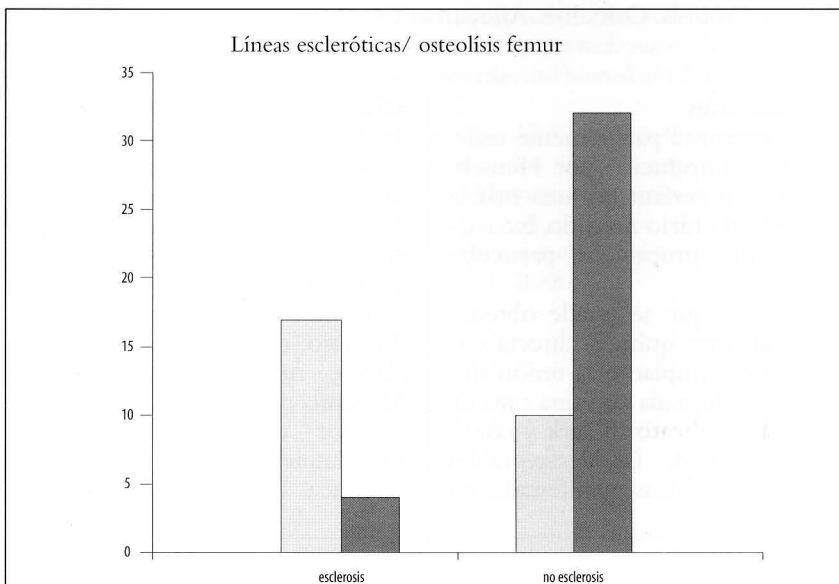


FIGURA 1

El hundimiento del vástago femoral se consideró en caso de un descenso de 5 mm. o más.

Al considerar el ajuste del vástago femoral se utilizaron tres criterios: muy bueno, si el vástago tomó contacto en algún punto de la cortical; bueno si estaba situado a menos de 2 mm., e insuficiente si se situaba a más de 2 mm. de distancia de la cortical.

Las líneas escleróticas femorales fueron definidas como un incremento de densidad menor de 3 mm. de anchura adyacente al vástago.

En cuanto a la superficie porosa, se anotó la presencia de partículas y el momento de aparición.

La osteólisis femoral se definió como área focal de pérdida de hueso endostal mayor de 1 mm.

Se consideró una reabsorción del calcar femoral cuando se presentó un festoneado mayor de 5 mm. en la cortical medial del cuello femoral.

La hipertrofia cortical diafisaria fue arbitrariamente definida como incremento de la cortical en zona distal del vástago.

Las zonas escleróticas en "Pedestal" se estimaron cuando se presentó un incremento de densidad de al menos 3 mm. de espesor ocupando toda la anchura del canal medular y distal a la punta del vástago.

La neoformación ósea endostal (spot welds), se definió como neoformación ósea endóstica de más de 10 mm. de longitud en zona de contacto directo con la cubierta porosa.

Analizando estos criterios se consideró vástago estable por osteointegración, aquel que cumplió los siguientes criterios: no hundimiento, ausencia de líneas reactivas escleróticas fundamentalmente en zona adyacente a la cubierta porosa y presencia de una zona de fusión.

Para determinar si había relación entre las variables como la

edad, sexo, lado, diagnóstico, la escala de D'Aubigné-Postel, y la emigración del componente o el desarrollo de líneas radiolúcidas o escleróticas, se empleó el test de la t-Student y el de Mann-Whitney para comparar dos muestras independientes; el análisis de la varianza, el test de comparaciones múltiples de Scheffe y el test no paramétrico de Kruskal Wallis, para comparar más de dos grupos independientes. El test de Pearson se utilizó para la asociación de variables cualitativas. Se tomó como nivel de significación $\alpha < 0.05$.

Resultados

Hemos recogido una valoración cifrada de las cotaciones de Merle D'Aubigné, referidas al dolor, marcha y movilidad, tanto en el preoperatorio como en los controles sucesivos, así como las ganancias medias y finalizando con una valoración final.

El dolor había desaparecido progresivamente en los controles realizados, siendo la valoración clínica media preoperatorio de 1,60 para el dolor; 2,16 para la marcha y 2,20 para la movilidad (Tabla I). El dolor es un parámetro subjetivo y difícil de valorar, pero es un parámetro en el que se observó una mejoría más patente en los primeros controles.

Debemos tener en cuenta que la capacidad de marcha se encuentra influenciada por el estado de la otra cadera, por lo que los resultados de la valoración de este parámetro deberían ser corregidos en función de la otra cadera.

En cuanto a la movilidad se vio que mejoró sensiblemente en las primeras revisiones, y que podría interpretarse como más satisfactoria, ya que en la segunda revisión la movilidad fue casi total.

En la valoración del último control se observó una mejoría evidente, siendo las cotación de

5,60 para el dolor, 5,63 para la marcha y 5,10 para la movilidad.

La distancia "H" preoperatoria fue de 33 mm., (máximo: 40 mm., mínimo: 20 mm.) y la media de la distancia "H" al décimo año fue de 33,4 mm.

La media de la distancia "V" postoperatoria fue de 24 mm., (máxima: 15 mm., mínimo: 14 mm.), siendo la media al décimo año de 23,6 mm. Existió una variación del ángulo de variación de más de 3° al décimo año, en 18 acetábulos.

En cuanto a las lesiones osteolíticas no encontramos casos de aparición antes de los 5 años y su prevalencia fue del 14,3%. Nueve casos presentaban un patrón lineal y 2 casos presentaban un patrón expansivo de localización infero-medial o público.

Encontramos una fuerte asociación estadística con respecto al desarrollo de líneas de esclerosis ($p=0,000$). Con respecto a la puntuación del dolor, los pacientes con osteolisis acetabular, presentaron más dolor ($p=0,0001$). No encontramos diferencia significativa con la escala de valoración clínica, el sexo, lado diagnóstico y la emigración acetabular.

Las líneas escleróticas acetabulares se presentaron con cierta regularidad. En general, estas líneas mostraron progresión de un intervalo a otro, y se presentaron con mayor frecuencia en zona III. El análisis estadístico indicó una asociación interesante entre la osteolisis y la esclerosis acetabular, de tal forma que los pacientes que presentaban líneas radiodensas en zona III en el primer año, tuvieron una mayor incidencia de osteolisis al décimo año ($p=0,006$). Esta asociación no se encontró en la zona II ($p=0,30$), ni en zona I ($p=0,42$).

De los 40 acetábulos, aplicando los criterios de estabilidad previamente definidos, la fijación se alcanzó en 29 pacientes, sin embargo, sólo se realizaron 8 recambios hasta la última evaluación realizada. Por tanto, la tasa de supervivencia acumulada de Kaplan-Meier fue del 72,5% a los diez años.

El porcentaje de vástagos emigrados o hundidos fue del 8,3%, cifra inferior al de cotilos emigrados. La emigración del vástago se asoció de forma significativa con el

Puntuaciones medias globales	Preop.	1º año	5º año	10º año
Dolor	1,60	5,42	5,45	5,60
Marcha	2,16	5,02	5,37	5,63
Movilidad	2,20	5,07	5,33	5,10

TABLA 1

dolor y, también, con la aparición de hipertrofia cortical femoral ($p < 0,001$).

El grado de ajuste en las radiografías antero-posteriores fue muy bueno en el 36,7%, bueno en 40%, e insuficiente en el 23,3%. El ajuste se asoció estadísticamente con el dolor y, de forma fuertemente significativa con la presencia de líneas escleróticas femorales ($p < 0,001$) y la osteólisis femoral ($p < 0,001$). También presentó una relación significativa con la hipertrofia cortical femoral ($p < 0,004$).

No se presentó relación significativa entre el grado de ajuste y el hundimiento del vástago ($p < 0,076$).

Las líneas escleróticas femorales, al igual que las acetabulares, se observaron con una gran frecuencia y fueron progresivas en el transcurso del tiempo; así, en el primer año aparecieron 6 casos (15%), al quinto año, aparecieron 8 nuevos casos (20%) y al décimo año 10 casos más, por lo que la frecuencia global fue del 60%.

Las líneas reactivas se iniciaron más frecuentemente en la zona IV y, en evaluaciones posteriores, se extendieron en dirección más proximal.

Desde el punto de vista estadístico, había una correlación muy importante entre el ajuste y el desarrollo de estas líneas ($p < 0,001$), y de las mismas con la osteólisis femoral ($p < 0,0001$). También se presentó una asociación entre la escala de dolor y estas líneas ($p < 0,0005$).

En cuanto a la separación de los poros, no se detectó en la evaluación postoperatoria, pero su número se incrementó en sucesivas evaluaciones, con una incidencia de 8 casos al primer año (20%), 19 casos al quinto año (47,5%), con una incidencia final de 35 casos (87,5%). Se presentó una relación estadísticamente significativa entre los pacientes con separación precoz de partículas y el desarrollo de osteólisis femoral en el periodo de evaluación final.

En cuanto a la osteólisis femoral, ésta se presentó globalmente en 11 casos (27,5%). Estas lesiones no desaparecieron espontáneamente y en 8 casos progresaron a otras zonas desde su localización inicial. La osteólisis femoral fue más frecuente en pacientes con un ajuste insuficiente del vástago ($p < 0,001$) y con la hipertrofia cortical ($p < 0,014$).

Los pacientes que presentaron zonas de fusión (spots), tuvieron menos tendencia al desarrollo de osteólisis ($p < 0,0002$). De igual forma, los pacientes que desarrollaron líneas escleróticas femorales, también presentaron más osteólisis ($p < 0,0001$).

La reabsorción del calcar femoral se observó en 8 casos (20%). Fue visible a partir del primer año. En general, estas lesiones no progresaron, y no hubo signos severos de reabsorción del calcar.

En cuanto al análisis de los resultados de la hipertrofia cortical, ésta se detectó por primera vez al quinto año postoperatorio, y se presentó con una incidencia de 7 casos (17,5%) al quinto año y dos casos más al décimo, por lo que su prevalencia en la evaluación final fue de 9 casos (22,5%). Algunos pacientes presentaron un engrosamiento circunferencial de la cortical femoral, sobre todo en zonas III y V. La hipertrofia se presentó con más frecuencia en los casos de hundimiento femoral ($p < 0,001$), y un ajuste insuficiente ($p = 0,004$).

Los casos de remodelación cortical distal se acompañaron invariablemente con líneas escleróticas femorales. También, una fuerte relación entre la HC y la formación de un "tope" medular distal ($p < 0,001$). Finalmente, los pacientes que presentaron zonas de fusión desarrollaron con menos frecuencia, zonas de condensación cortical ($p < 0,001$).

La formación de pedestal se presentó en 14 pacientes (35%).

Aquellos pacientes que presentaron una escala de dolor con menos puntuación, se acompañaron de formación de pedestal ($p = 0,004$). De la misma manera, un peor ajuste y centrado del vástago se acompañó de remodelado medular distal ($p = 0,0053$).

En cuanto a la neoformación endostal, ésta se presentó en 19 casos (47,5%). Los casos donde se detectó la presencia de zonas de fusión, generalmente no se acompañaron de zonas osteolíticas femorales ($p = 0,0002$). También observamos que aquellos pacientes que presentaron neoformación endostal proximal, desarrollaron posteriormente menos líneas reactivas escleróticas ($p = 0,00003$).

Los resultados gammagráficos mostraron como, al año postopera-

torio, se presentó una hipercaptación acetabular en 12 casos (30%). La hipercaptación femoral se observó en 25 casos (62,5%). De los casos de hipercaptación femoral, el 85% de los casos lo presentó a nivel de la punta del vástago y en el 15% restante el patrón fue mixto (proximal y punta).

Al relacionar las gammagrafías con las radiografías se observó que a nivel acetabular, todos los casos de emigración acetabular (3 casos), mostraron hipercaptación, y en 4 casos existían líneas escleróticas. El resto (5 casos), no presentó alteraciones radiográficas. A nivel femoral, ningún caso con hipercaptación a nivel de la punta presentó signos radiográficos de hipertrofia cortical.

En los casos de hipercaptación proximal por encima del trocanter mayor, no se tomaron en consideración, por corresponderse radiográficamente con hueso ectópico. En 5 pacientes, las radiografías mostraron líneas de esclerosis, fundamentalmente observadas en zona I. El resto de pacientes no presentaron anomalías radiográfica.

A los diez años, 21 pacientes (52,5%), presentaron un patrón hipercaptante en el estudio escintigráfico. De éstos, 14 casos (35%) presentaron hipercaptación en el lado acetabular. En 20 pacientes (50%) se presentó incremento de la captación en el componente femoral. De éstos, el 75% mostró hipercaptación a nivel de la punta del vástago. El resto presentó un patrón hipercaptante mixto, es decir, femoral proximal y distal.

En este periodo, la relación entre los datos gammagráficos y radiográficos puso de manifiesto que, a nivel del acetábulo, todos los casos de inestabilidad severa se acompañaron de hipercaptación y, a nivel femoral, la hipercaptación estuvo presente en todos los casos de hundimiento del vástago y de hipertrofia cortical, pero sólo cuatro caderas con hipercaptación distal presentaron osteólisis lineales en zona III y IV.

Con respecto a las complicaciones, se presentaron tres infecciones superficiales que se resolvieron mediante tratamiento antibiótico y cuatro casos con trombosis venosa profunda. La osificación ectópica se produjo en 15 casos. Al finalizar

Un signo asociado a pérdida progresiva de fijación fue la presencia de líneas reactivas escleróticas femorales. Heekin y cols¹² sobre 100 artroplastias de recubrimiento poroso encuentra a los siete años un 52% de las caderas, presentando estas líneas. Tonino y cols²⁴, en un estudio multicéntrico en vástagos con cubierta de hidroxiapatita, observa a los dos años un 54% de vástagos con esta "densificación medular". Por el contrario Malchau y cols³¹ el vástago con recubrimiento poroso completo, encuentra muy pocos casos con formación de estas líneas. Según los criterios de estabilidad, descritos por Engh y cols³², la formación de esta línea debe ser considerado un signo indicativo de pérdida de fijación. En nuestra serie el significado de este fenómeno reactivo se ha presentado de forma contradictoria. Así, lo hemos encontrado relacionado con signos indicativos de pérdida de fijación como en los casos de asociación con un ajuste insuficiente ($p < 0,000$), con la hipertrofia cortical diafisaria ($p < 0,000$) y con la osteólisis femoral ($p < 0,0001$), pero también se desarrollaron estas líneas en presencia de signos radiológicos positivos en cuanto a la estabilidad del implante, como en los casos de zonas de fusión endostal. Por tanto, el desarrollo de estas líneas en zonas no adyacentes a la cubierta porosa pueden ser observadas en vástagos integrados, debido a la micromovilidad que genera la diferencia en el módulo de elasticidad (signo del limpia-parabrisas)³³. Por consiguiente, la consideración de las líneas escleróticas medulares, como parámetro de pérdida de fijación, debe ser tomada en reserva y valorada junto a otros factores.

La osteólisis femoral siempre se presentó en caso de pérdida de fijación. Martell y cols³⁴ observa como la separación de las cubiertas porosas promueve la osteólisis femoral. Para otros autores^{35,36}, el factor que provoca con más frecuencia osteólisis, es el desecho del polietileno acetabular. Hemos observado una asociación estadística entre la osteólisis y el grado de ajuste

($p < 0,000$), cuestión que parece apoyar el principio de "acceso y transporte preferencial vía interfase no coaptada"^{20,37}. Tanzer y cols²⁰ encuentra que la osteólisis femoral es más severa cuando se presentan signos de inestabilidad de los componentes. Observación similar es encontrada en nuestro estudio, donde la osteólisis se presentó en asociación con otros signos de pérdida de fijación.

La gammagrafía es un método más sensible que la radiología para determinar áreas de incremento del metabolismo óseo o de reacción al estrés. Los resultados que proporciona la gammagrafía ósea en los pacientes no complicados con infección, pueden variar dependiendo del tipo de fijación empleada y de las variaciones con respecto al diseño protésico.

Schicha y cols³⁸, en estudio sobre 69 artroplastias no cementadas, encuentra un 74% de hipercaptación a nivel de la punta del vástago a los 22 meses. Para algunos autores^{38,39}, la hipercaptación a nivel de la punta del vástago en los primeros años, no necesariamente indica la existencia de una complicación de la prótesis^{38,39}, cuestión contraria a la observada por Li y cols⁴⁰. Nosotros no hemos encontrado una relación entre la hipercaptación y los signos radiográficos de aflojamiento. Por tanto, creemos que las imágenes gammagráficas hipercaptantes (en ausencia de infección), en los primeros meses tras la inserción de la prótesis, son la expresión de los fenómenos de remodelación ósea en respuesta al estrés, y generados por la alteración en el sistema de transmisión de carga. Es decir, la hipercaptación a nivel de la punta no representa aflojamiento del vástago sino fenómenos de remodelación ósea. Los vástagos no cementados provocan mayor transferencia de estrés a nivel distal y menos a nivel proximal.

A los diez años el porcentaje de caderas hipercaptantes se incrementó hasta alcanzar una prevalencia del 52,5%. La relación con las imágenes radiográficas mostró que la hipercaptación estuvo presente

en todos los casos de hundimiento del vástago y emigración del acetábulo y, sin embargo, sólo 9 casos presentaron osteólisis e hipertrofia cortical.

Como conclusiones podemos decir que los resultados clínicos no se deterioraron en los casos de emigración acetabular, por lo que es preciso una gran inestabilidad de los componentes para originar un dolor similar al experimentado antes de la operación, por lo que, el fracaso de la fijación no cementada es mejor tolerado que el de la fijación cementada.

La frecuencia de la osteólisis acetabular fue relativamente baja y su presencia no estuvo en relación con la emigración del componente, por lo que, debe ser considerada como un mecanismo potencial de fracaso tardío. Además, ésta se mostró como un proceso dependiente del tiempo, por lo que cabe esperar un aumento de su frecuencia, y por tanto, un incremento de casos de aflojamiento por el mecanismo biológico.

Finalmente, nuestro estudio indica que en los próximos años se producirá un incremento progresivo del número de pacientes que presentarán signos de aflojamiento del componente acetabular, y por tanto, de los casos que precisarán cirugía de revisión, por lo que será preciso mejorar el diseño y la técnica de implantación para obtener una mayor durabilidad del mismo.

El componente femoral se comportó de una manera más estable que el acetabular en las primeras evaluaciones, pero a partir del quinto año se observaron signos progresivos de aflojamiento.

Por su parte, el análisis gammagráfico muestra que la existencia de hipercaptación a nivel de la punta del vástago en los primeros cinco años, tras la inserción de una prótesis no cementada, no necesariamente debe ser interpretada como la existencia de una complicación. Por tanto, la gammagrafía sólo se mostró útil en casos de grave inestabilidad de los componentes (hundimiento femoral o emigración acetabular).

BIBLIOGRAFÍA

1. Hench LL, Paschall HA: Direct chemical bond of bioactive glass ceramic materials to bone and muscle. *J Biomed Mater Res Sympos*, 4: 25-42, 1973.
2. Clark AE, Hench LL, Paschall HA: The influence of surface chemistry on implant interface histology: a theoretical basis for implant materials electio. *J Biomed Mater Res*, 10: 161-174, 1976.
3. Griss P, Werner E, Buchinger R, Heimke G: Die Mannheimer Oxidkeramik-Metall-Verbundendo-prothesen. *Arch Orthop Unfall Chir*, 87: 73-84, 1977.
4. Boutin P: L'arthroplastie totale de la hanche par prothèse en alumine. Resultats de 150 cas d'ancrage direct de la pièce acétabulaire. In *Orthop*, 1: 87-94, 1977.
5. Mittelmeier H: Selbthaftende Keramik-Metall-Verbund-Endoprothesen. *Mot*, 6: 152, 1975.
6. Mittelmeier H: Advances in artificial hip and knee joint technology. MS Chaldach und D Hodmann, Eds, Springer Verlag, Berlin, 1976.
7. Merle d'Aubigné R, Postel M: Functional results of hip arthroplasty with acrylic prótesis. *J Bone Joint Surg*, 36A: 451-475, 1954.
8. Johnston RC, Moines D, Fitzgerald RH Jr, Harris WH, Poss R, Müller ME, Sledge CB: Clinical and Radiographic evaluation of total hip replacement. *J Bone Joint Surg*, 72A: 161-168, 1990.
9. Callaghan JJ, Heekin RD, Savoie CG, y cols: Evaluation of the learning curve associated with uncemented primary porous-coated anatomic total hip arthroplasty. *Clin Orthop*; 282: 132-144, 1992.
10. De Lee JG, Charnley J: Radiological demarcation of cemented sockets in total hip replacement. *Clin Orthop*, 121: 20-32, 1976.
11. Engh CA, Massin P, Suthers KE: Roentgenographic assessment of the biologic fixation of porous-surfaced femoral component. *Clin Orthop*, 257: 107-128, 1990.
12. Heekin RD, Callaghan JJ, Hopkinson WJ, Savoie CG, Xenos JS: The porous-coated anatomic total hip prótesis, inserted without cement. *J Bone Joint Surg*, 75A: 77-91, 1993.
13. Malchau H, Herberts P, Wang YX, Kärrholm J, Romanus B: Long-term clinical and radiological results of the Lord total hip prothesis. *J Bone Joint Surg*, 78 B: 884-891, 1996.
14. Dorr LD, Lewonowski K, Lucero M, Harris M, Wan Z: Failure mechanisms of anatomic porous replacement I cementless total hip replacement. *Clin Orthop*, 334: 157-167, 1997.
15. Tompkins GS, Jacobs JJ, Kull LR, Rosemberg AG, Galante JO: Primary total hip arthroplasty with a porous-coated acetabular component. *J Bone Joint Surg*, 79-A: 169-176, 1997.
16. Schmalzried TP, Harris WH: The Harris-Galante porous-coated acetabular component with screw fixation: Radiographic analysis of eighty three primary hip replacements at a minimum of five years. *J Bone Joint Surg*, 74-A: 1130-1139, 1992.
17. Bands R, Pelker RR, Shine J y cols: The noncemented porous-coated hip prothesis: a three-year clinical follow-up study and roentgenographic analysis. *Clin Orthop*, 269: 209-219, 1991.
18. Capello WN: Cementless fixation in the young patient: Instructional Course Lectures, Academy of Orthopaedic Súrgenos, 1994; volume 43, chap 31, p 323.
19. Maloney WJ, Jasty M, Harris WH y cols: Endosteal erosion in association with stable uncemented femoral components. *J Bone Joint Surg*, 72-A: 1025-1034, 1990.
20. Tanzer M, Maloney WJ, Jasty M y cols: The progression of femoral cortical osteolysis in association with total hip arthroplasty without cement. *J Bone Joint Surg*, 74-A: 404-410, 1992.
21. Maloney WJ, Smith RL, Castro F, Schurman DJ: Fibroblast response to metallic debris in vitro: enzyme induction, cell proliferation, and toxicity. *J Bone Joint Surg*, 75-A: 835-844, 1993.
22. Petrera P, Rubash HE: Fixing the cup: Instructional Course Lectures, Academy of Orthopaedic Súrgenos, 1994; volume 43, chap 39, pp 393-407.
23. Maloney WJ, Peters P, Engh CA, Chandler H: Severe osteolysis of the pelvis in association with acetabular replacement without cement. *J Bone Joint Surg*, 75 A: 1627-1635, 1993.
24. Tonino AJ, Romanini L, Rossi P, Borrón M, Greco F, García-Araujo C, et al: Hidroxiapatite-coated Hip Prostheses: Early results from an International study. *Clin Orthop* 312: 211-225, 1995.
25. Rorabeck CH, Bourne RB, Devane P, Veale GA: Cementless fixation of the fémur: Pros and cons: Instructional Course Lectures, Academy of Orthopaedic Súrgenos, volume 43, chap 32, p 329, 1994.
26. Noble PC, Davis RW, Nalty TJ, Landon GC, Tullos HS: The rhyme and reason of stress-shielding in cementless hip replacement. A Scientific Exhibit at the AAOS Meeting, New Orleans. Louisiana. Febrero 1990.
27. Spotorno L, Schenk RK, Dietschi C, y cols: Personal experiences with uncemented prostheses. *Orthopade* 16: 225-238, 1987.
28. Whiteside LA, Amador BS, Rusell K: The effects of collar on total hip femoral component subsidence. *Clin Orthop* 231: 120, 1998.
29. Dorr LD, Lewonowski K, Lucero M, Harris M, Wan Z: Failure mechanisms of anatomic porous replacement I cementless total hip replacement. *Clin Orthop*, 334: 157-167, 1997.
30. Ohl MD, Whiteside LA, McCarthy DS, et al: Torsional fixation of a modular hip component. *Clin Orthop* 287: 135-141, 1993.
31. Malchau H, Herberts P, Wang YX, Kärrholm J, Romanus B: Long-term clinical and radiological results of the Lord total hip prothesis. *J Bone Joint Surg*, 78B: 884-891, 1996.
32. Engh CA, Bobynd JD, Glassman AH: Porous-coated hip replacement. The factors governing bone ingrowth, stress shielding, and clinical results. *J Bone Joint Surg* 69B: 45-55, 1987.
33. Geesink RGT: Hydroxyapatite-coated total hip prostheses: Two-year clinical and roentgenographic results of 100 cases. *Clin Orthop*. 261: 39-57, 1990.
34. Martell JM, Pierson RH III, Jacobs JJ, y cols.: Primary total hip reconstruction with a titanium fiber coated prótesis inserted without cement. *J Bone Joint Surg*; 75 A: 554-571, 1993.
35. Santavirta S, Hoikka V, Eskola A, et al: Aggressive granulomatous lesions in cementless total hip arthroplasty. *J. Bone Joint Surg* 72B: 980-984, 1990.
36. Kim Y-H, Kim VEM: Uncemented porous-coated anatomic total hip replacement. Results at six years in a consecutive series. *J Bone Joint Surg* 72B: 6-13, 1993.
37. Bobynd JD, Jacobs JJ, Tanzer M, et al: The susceptibility of smooth implant surfaces to periimplant fibrosis and migration of polyethylene wear debris. *Clin Orthop* 311: 21-39, 1995.
38. Schicha H, Perner K, Voth E, Reith HG, Willert HG, Emrich D: Cementless implantation of Zweymuellerendler total endosphrotheses of the hip: clinical, radiological and scintigraphic follow-up for 2 years. *Nuklearmedizin* 25: 55-60, 1986.
39. Oswald SG, Van Nostrand D, Savory CG, Callghan JJ: Three-phase bone scan and indium white blood cell scintigraphy following porous coated hip arthroplasty: A prospective study of prosthetic tip. *J Nucl Med* 30: 1321-1331, 1989.
40. Li DJ, Miles KA, ER. C.R. BS, Wrayght EP, et al: Bone scintigraphy of hip prostheses. Can análisis of patterns of abnormality improb accuracy?. *Clinical Nuclear Medicine* 19: 112-115, 1994.