

Prótesis unicompartmental de rodilla

Carrasco Martínez, L.; Navarro Navarro, R.; Muratore Moreno, C.G.; Rodríguez Álvarez, J.P.; Martín García, F.
Hospital Universitario Insular de Gran Canaria.

Introducción

La rodilla del ser humano está formada por tres articulaciones independientes agrupadas en una única cavidad sinovial. Aunque se comportan como una única unidad funcional, cada compartimento es independiente, con una función propia y una patología también independiente.

Con excepción de pequeñas áreas de la región anterior de ambos cóndilos femorales, que en extensión completa contactan con la meseta tibial, y en flexión máxima con la rótula, las superficies articulares de las tres articulaciones permanecen funcionalmente individualizadas, permitiendo la gonartrosis unicompartmental.

Generalmente comienza en el compartimento medial, progresando al resto, y sólo en un 10 % de casos comienza en el externo. Cuando se ha destruido el cartilago y se afecta al hueso subcondral, el dolor es tan incapacitante que se plantea el tratamiento quirúrgico, la osteotomía, la artroplastia unicompartmental y la total.

La artroplastia unicompartmental constituye una alternativa a ambas, cuando la gonartrosis afecta a un compartimento, frente a la osteotomía porque mantiene una fuerza muscular y una calidad de la marcha muy superiores, y frente a la artroplastia total porque la recuperación postoperatoria es más rápida, requiere menos manipulaciones, el sangrado es menor, genera menos problemas en el aparato extensor, consigue más flexión y conserva el stock óseo y los ligamentos

cruzados, permitiendo que la propiocepción de la rodilla se conserve normal.

Material y Métodos

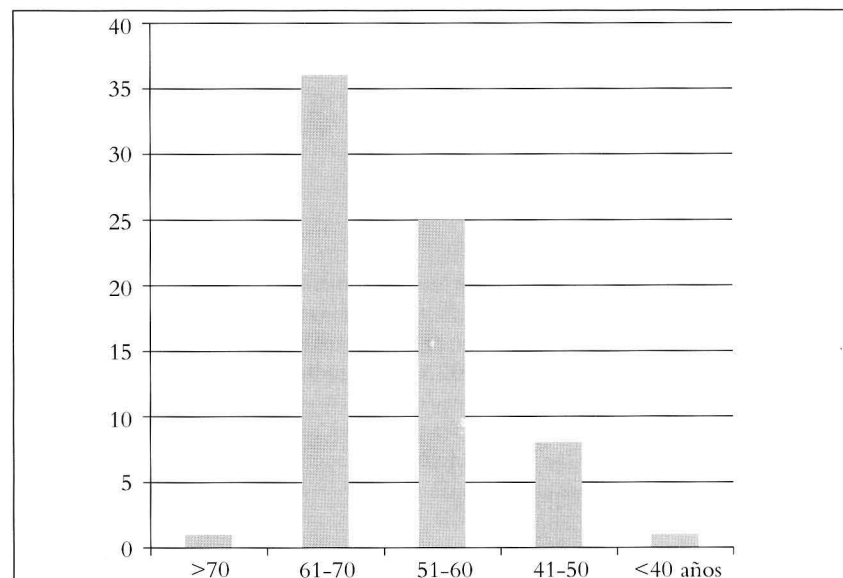
Nuestra serie comprende un amplio período de tiempo, entre Enero de 1995 y Diciembre de 2003, en el cual se utilizó indistintamente la artroplastia unicompartmental modelo Link endo model Sled Knee y la modelo Saint George, ambas combinan una superficie tibial metálica plana con un implante condilar curvo que se desliza sobre un menisco de polietileno cóncavo.


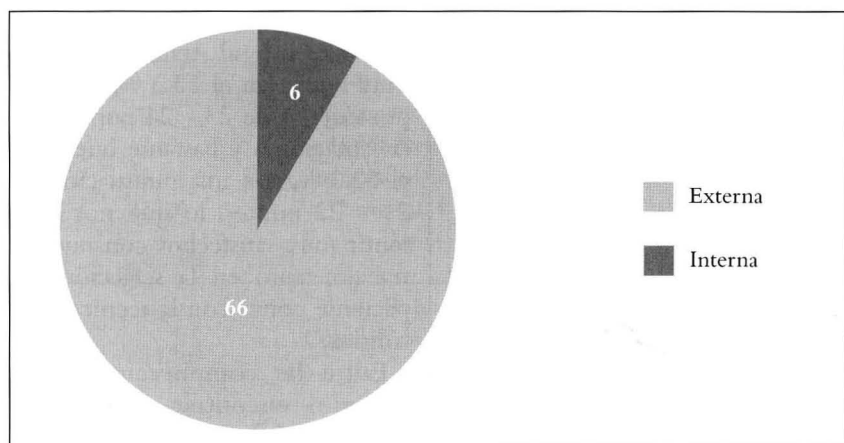
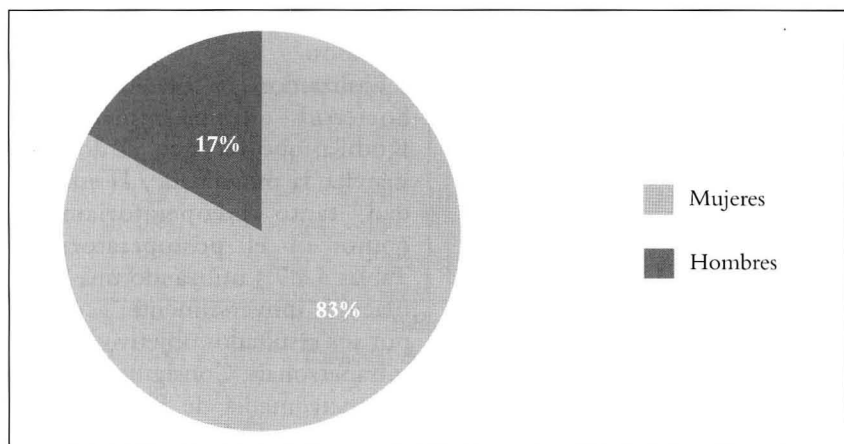
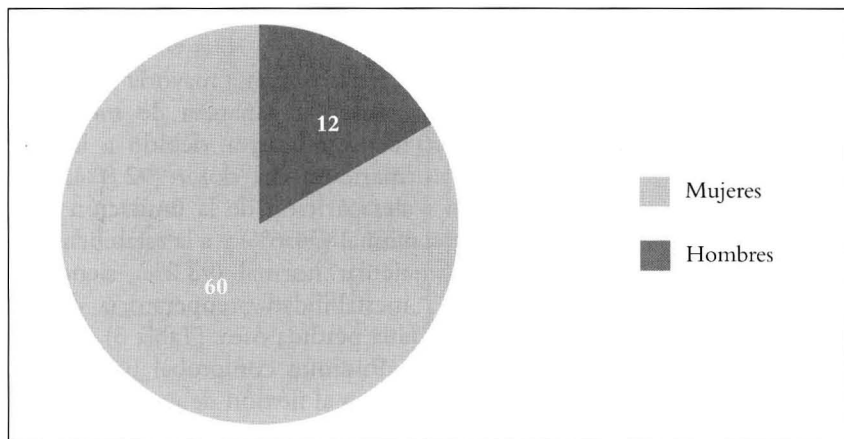
De los 72 pacientes que se intervinieron, 60 fueron mujeres (83 %) y sólo 12 hombres (17 %), sustituyéndose el compartimento medial en 66 casos y sólo en 6 el compartimento lateral, con mayor afectación de la rodilla izquierda, 41 casos.

La edad media de los pacientes tratados quirúrgicamente fue de 51.5 años, a pesar de que el mayor grupo de edad se encontró entre los 61 a 70 años, con 36 pacientes, seguido del período entre los 51 a 60 años, con 25, debiéndose este desplazamiento de la edad media el encontrarnos pacientes con edades extremas comprendidas entre los 30 y los 73 años.

Lógicamente la gonartrosis idiopática fue la causa más frecuente de la enfermedad, con 71 casos, y sólo en un paciente se constató la gonartrosis postraumática, concretamente en el paciente más joven del estudio.

La estancia media hospitalaria de los postoperados fue de 7 días, comenzando en todos los casos, un intenso programa de fisioterapia a las 48 horas de haberse operado, y continuando con el seguimiento del paciente en consultas externas hospitalarias durante 4.5 años por término medio.





Hemos de tener en cuenta que las mayores tasas de supervivencia recogidas de las distintas series de artroplastias unicompartimentales se obtienen con una cuidadosa selección de la indicación, (Tablas 1 y 2) siendo el paciente ideal aquel mayor de 55 años, sin exceso de peso y con ambos ligamentos cruzados intactos.

Una técnica quirúrgica igualmente adecuada es fundamental para unos resultados excelentes, estando ampliamente aceptada la vía de abordaje de Insall como puerta de entrada a la articulación, dentro de la cual podemos encontrarnos nuevas contraindicaciones para la colocación de la prótesis unicompartimental:

1. Ausencia LCA, suele asociarse a laxitud ligamentosa
2. Importantes cambios degenerativos compartimento opuesto y/o femoropatelar
3. Importante inflamación articular (reacción sinovial, depósito cristales difusos)

Comprobada la ausencia de ellas, iniciaremos la preparación de los lechos de alojamiento de los implantes, teniendo siempre en cuenta la resección mínima ósea, comenzando por el componente tibial, el cual debe alinearse perfectamente con el componente femoral en el plano mediolateral para que las superficies articulares sean congruentes. Su altura debe quedar ligeramente hipocorregida, para obtener una ligera laxitud en flexión, nunca en la extensión, y así evitar el desgaste prematuro del compartimento sano.

Mientras que el componente femoral debe tener un tamaño adecuado para reproducir la dimensión anteroposterior condilar y quedar centrado en la zona medio-lateral del cóndilo, una vez reseca los osteofitos periféricos e intercondíleos.

Una vez conseguida la estabilidad en todas las situaciones de movimiento se procede a la cementación de ambos componentes, teniendo presente el correcto centrado y deslizamiento rotuliano en el surco femerorrotuliano.

<p>1) Artrosis medial grado I - IV Ahlbäck con deformidad en varo en > 60 a</p> <p>Grado I Estrechamiento espacio articular</p> <p>Grado II Obliteración espacio articular</p> <p>Grado III Atrición menor hueso subcondral</p> <p>Grado IV Atrición moderada hueso subcondral</p> <p>2) Artrosis unicompartmental en tibia recta</p> <p>3) Artrosis medial postraumática</p>
--

Tabla 1
Indicaciones de prótesis unicompartmental rodilla

<p>1) Artrosis medial grado V Ahlbäck</p> <p>Grado V Atrición mayor hueso subcondral</p> <p>2) Osteotomía previa fallida</p> <p>3) Fracaso prótesis unicompartmental</p> <p>4) Ausencia LCA - LCP</p> <p>5) Obesidad severa</p> <p>6) Importante actividad física</p> <p>7) Infección previa de rodilla</p> <p>8) Artritis inflamatoria (reumatoide, condrocalcinosis)</p>
--

Tabla 2
Contraindicaciones de prótesis unicompartmental rodilla

<p>92.8 % desaparición del dolor preoperatorio</p> <p>94.6 % sin limitación a la deambulación</p> <p>98.2 % estabilidad normal (inestabilidad preoperatoria por pérdida ósea)</p>

Tabla 3
Ganancia de movilidad significativa

PREOPERATORIO		POSTOPERATORIO
	Muy intenso	
	Espontáneo en cama	
39,2%	Intenso al caminar	
48,2%	Actividad muy limitada	
12,6%	Actividad limitada	7,2%
	Bastante actividad	42,8%
	Indolora	50%

Tabla 4
Cotación del Dolor

Resultados

En la inmensa mayoría de los pacientes la ganancia de movilidad fue significativa, debido a la desaparición del dolor (92.8%), a la desaparición de la limitación funcional (94.6%) y a la estabilidad articular normal (98.2%), siendo la inestabilidad preoperatoria debida a la pérdida ósea. (Tabla 3)

Pudimos comprobar una ganancia en al flexión de entre 20° - 40° y de entre 5° - 10° con respecto a la extensión, lo que se traduce en una extensión completa en todos los casos.

Utilizamos las cotaciones de la Sociedad Internacional de Rodilla, que recogen el dolor, la marcha, la movilidad y la estabilidad, tanto preoperatoriamente como en el postoperatorio, (Tablas 4 a 7) utilizando una baremación universalmente aceptada por sus resultados objetivos inter e intrapersonal. Consiguiendo una ganancia media de 8.6 % tras la valoración de la cotación media pre y postquirúrgica.

En definitiva, la valoración global del paciente al tratamiento fue muy buena en el 13.3 %, con una puntuación de 23 - 24 puntos tras las cotaciones y bastante buena en el 62.3 %, con una puntuación de 21 - 22 puntos, lo que nos hace sentir muy satisfechos con nuestro trabajo, tanto en la selección del paciente como con la técnica quirúrgica.

Entre las complicaciones que pudimos encontrar, se encuentran 2 aflojamientos asépticos que hubo que recambiar por sendas artroplastias totales modelo MBK, ocurridas al tercer y al sexto año de la colocación de la artroplastia unicompartmental, y dos roturas de material ocurridas de forma precoz postoperatoria, concretamente a los 4 meses, y que se acompañaron de inestabilidad ligamentosa lateral interna, por lo que hubieron de ser sustituidas por prótesis totales construidas modelo LINK.

PREOPERATORIO		POSTOPERATORIO	
	Encamado		
1,8%	Pocos pasos con bastones		
41%	Penosa		
46,4%	Distancias cortas		
10,8%	Actividad limitada +/- bastones	51,7%	
	Normal	42,9%	

Tabla 5
Cotación de la marcha

PREOPERATORIO		POSTOPERATORIO	
	0° - 10°		
	10° - 30°		
28,6%	30° - 60°		
26,8%	60° - 80°		
42,8%	80° - 100°	14,3%	
1,8%	100° - 120°	64,2%	
	120° - 140°	21,5%	

Tabla 6
Cotación de la movilidad

PREOPERATORIO		POSTOPERATORIO	
	Totalmente inestable		
	Gran destrucción articular		
	Bastante inestable		
12,6%	Ligera inestabilidad		
53,5%	Pqña. inestabilidad con activ. limitada	1,8%	
33,9%	Leve varo - valgo	46,5%	
	Estable	51,7%	

Tabla 7
Cotación de la estabilidad

24 - 23 puntos	Muy bueno	13,3%
22 - 21	Bastante bueno	62,3%
20 - 19	Bueno	19%
18 - 17	Regular	2,7%
< 17	Malo	2,7%

Tabla 8
Valoración global

PREOPERATORIO		POSTOPERATORIO	
Flexión	70° / 90°	Flexión	110°
Extensión	-5° a -10°	Extensión	0°

La valoración global de nuestros resultados siguiendo las directrices de la Sociedad Internacional de Rodilla, pueden clasificarse como excelentes en un 94.6% (68 casos), mediocres en un 2.7% (2 casos) y malos en otro 2.7% (2 casos). Marmor at cols, en su revisión de 60 casos en un periodo de 10 años, obtuvieron un 90 % de resultados satisfactorios, semejante a los obtenidos por Rougraff at cols, 92 % de resultados satisfactorios, pero con una muestra doble del anterior, 120 pacientes durante 10 años.

Scott at cols recogieron resultados sólo durante 4 años, durante los cuales intervinieron a 100 pacientes, con un 92 % de resultados satisfactorios, muy similar al 91.4 % de resultados satisfactorios que obtuvo Heck at cols en su trabajo con 80 pacientes en 10 años. Cabe la pena destacar el trabajo que presentó Cato at cols, en el que comparaban la artroplastia total y la unicompartimental en el mismo paciente, concluyendo su investigación de 10 años con 90 casos y un 96 % de resultados satisfactorios.

Discusión

La idoneidad de las indicaciones hace que hagamos una cuidadosa selección de pacientes candidatos a este tipo de artroplastia, junto a una valoración adecuada de la pérdida ósea y la calidad ligamentaria mediante Radiografías AP en varo/valgo forzados y a una exquisita técnica quirúrgica, contribuyen a que nuestra tasa de fracaso anual sea de 0.61%, frente a la tasa de Bourne internacionalmente admitida del 1%, asociada a una gran pérdida ósea, sobre todo tibial, lo que nos lleva a dar todavía más importancia a los tres pilares de este tipo de intervención, cuidadosa selección del paciente, valoración ósea y ligamentaria y adecuada técnica quirúrgica, para que se cumplan los objetivos tanto del paciente como los del médico.

BIBLIOGRAFÍA

1. Marmor L: *Unicompartmental arthroplasty of the knee with a minimum 10 years follow-up period.* Clin Orthop 228: 171-177, 1998
2. Rougraff y cols: *A comparison of tricomp. & unicomp. Arthroplasty for the treatment of gonarthrosis.* Clin Orthop 273: 157-164, 1991
3. Cato y cols: *Unicomp. Vs total knee arthroplasty in same patient.* Clin Orthop 273: 151-156, 1991
4. Scott & Santore: *Unicondylar unicomp. Replacement for osteoarthritis knee.* JBJS 63-A: 536-544, 1981
5. Heck D: *Unicompartmental knee arthroplasty.* Clin Orthop 286: 154-159, 1993
6. Goodfellow JW y cols: *Artrosis unicompartmental de rodilla. Patogenia y tratamiento. Artroplastia de rodilla.* Ordoñez-Munuera:105-118. Ed Panamericana.Madrid 1998
7. White SW at cols: *Anteromedial ostarthritis of the knee.* JBJS 73B:582-6;1991
8. Hofman A at cols: *High tibial osteotomy. Use of an osteotomy jig, rigid fixation, and early motion VS conventional surgical technique and cast immobilization.* Clin Orthop,271:212-7,1991
9. GoodfellowJ at cols: *The Oxford knee for unicompartmental osteoarthritis. The first 103 cases.* JBJS 70B:692-701;1998
10. Carr A, Keyes G: *Medial unicompartmental arthroplasty: A survival study of the Oxford knee.* Clin Orthop. 276:205-13,1993
11. Marmor L: *Unicompartmental knee arthroplasty. Ten to 13 years follow-up study.* Clin Orthop 226:14-20,1988
12. Inglis G S: *Unicompartmental athroplasty of the knee. A follow-up of 3 to 9 years.* JBJS 66:682-4,1984
13. Weale A E, Newman J H: *Unicompartmental arthroplasty and high tibial osteotomy for osteoarthritis of the knee. A comparative study with a 12 to 17 years follow-up period.* Clin Orthop 302:134-7,1994
14. Broughton N S, Newman J H: *Unicompartmental replacement and high tibial osteotomy for osteoarthritis of the knee. A comparative study after 5-10 years follow-up.* JBJS 68:447-52,1986
15. Medig J B: *Total knee arthroplasty after high tibial osteotomy.* Clin Orthop 375:175-84,2000
16. Haddad F S, Matthews J G: *Total knee arthroplasty after high tibial osteotomy: a medium term review.* J Arthroplasty 15:597-603,2000
17. Amendola A, Rorabeck C H: *Total knee arthroplasty following high tibial osteotomy for osteoarthritis.* J Arthroplasty 4:11-7,1989
18. Mont M A, Antonaides S: *Total knee arthroplasty after failed high tibial osteotomy. A comparison with a matched group.* Clin Orthop 299:125-30,1994
19. Meding J B, Keating E M: *Total knee arthroplasty after high tibial osteotomy. A comparison study in patients who had bilateral total knee replacement.* JBJS 82:1252-9,2000
20. Gill T, Schemitsch E H: *Revision total knee arthroplasty after failed unicompartmental knee arthroplasty or high tibial osteotomy.* Clin Orthop 321:10-8,1995
21. Levine W N, Ozuna R M: *Conversion of failed moderm unicompartmental arthroplasty to total knee arthroplasty.* J Arthroplasty 11:797-801,1996