

# Celulitis juvenil canina. Caso clínico

Peinado, S.; Lezcano, E.; Medina, C.; Ferrer, O.

Hospital Clínico Veterinario. Facultad Veterinaria de la ULPGC

**RESUMEN:** La celulitis juvenil es una enfermedad cutánea idiopática de muy baja incidencia, que se presenta en cachorros de 3 a 24 semanas. Esta enfermedad tiene bastantes aspectos desconocidos, con un componente inmunomediado, ya que se caracteriza por pústulas y piogranulomas estériles que responden intensamente al tratamiento con glucocorticoides. También existe un factor hereditario y familiar, debido a que existe una mayor incidencia en algunas razas (Golden Retriever, Husky Siberiano, Setter Gordon, Dachshund)<sup>4,5</sup>.

**Sinónimos de esta enfermedad:** Pioderma juvenil, Dermatitis granulomatosa estéril juvenil, Linfadenitis y dermatitis granulomatosa estéril juvenil, Papera del cachorro.

## Caso clínico

Se presenta en consulta un cachorro macho de 8 semanas de vida, de raza Braco. Ha sido desparasitado y vacunado. Desde hace varios días se muestra muy decaído y apático, con pérdida del apetito y lesiones en la cara que no son pruriginosas.

## Examen físico

- Tª: 39°
- Ganglios linfáticos retrofaríngeos muy aumentados de tamaño
- Intenso decaimiento (Fig. 1).
- Auscultación cardiorrespiratoria normal

## Examen dermatológico

- Afectada únicamente la región de la cabeza.
- Tumefacción edematosa y reacción papulo-pustular del hocico, mentón y región periocular (Fig.2).
- Algunas lesiones estaban fistulizadas y con exudado amarillo-sanguinolento (Fig.1).
- A la mínima manipulación se desprende la piel, muy friable.
- Cara interna de pabellones auriculares eritematosos, costrosos y exudado amarillento (Fig. 3)
- Otoscopia: bastante exudado amarillento en oído externo.

## Diagnóstico diferencial

- Celulitis juvenil
- Sarna demodécica
- Pioderma profunda
- Angioedema

## Pruebas diagnósticas

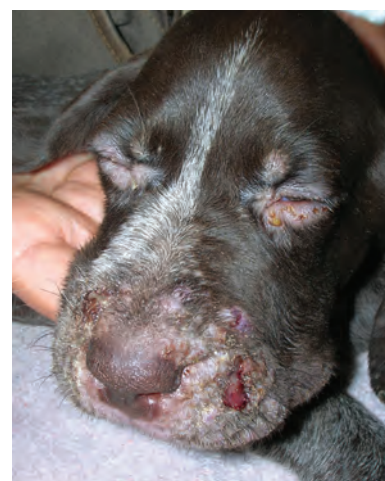- Raspados cutáneos: negativo
- Lámpara de Wood: negativo
- Cultivos: negativo
- Citología cutánea: reacción inflamatoria piogranulomatosa y ausencia de gérmenes (Fig. 4 y 5)

## Diagnóstico

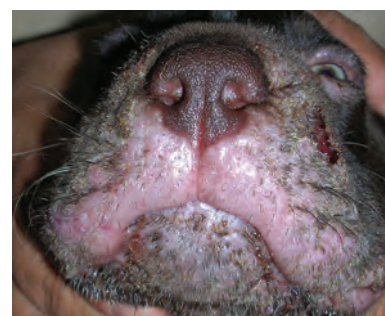Con los resultados de la anamnesis, examen físico, dermatológico, y pruebas complementarias, concluimos el diagnóstico de “Celulitis juvenil”; sin embargo el diagnóstico definitivo se asegura tras la notable respuesta positiva mostrada tras los primeros días de tratamiento.

## Tratamiento

- Prednisona oral: 2,2 mg/kg/24h hasta que los signos se resuelven, seguido de reducción gradual.
- Cefalexina: 30mg/kg/12h
- Tópico: Compresas con agua y antiséptico (clorhexidina)
- Limpiador ótico 3 veces semana e ir reduciendo gradualmente



▲ Figura 1. Cachorro de Braco de 8 semanas con cuadro dermatológico y aspecto general muy decaído.



▲ Figura 2. Tumefacción edematosa y reacción papulo-pustular del hocico y mentón.

## Discusión

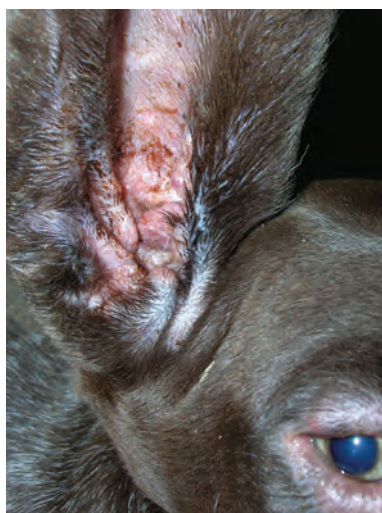La celulitis juvenil, debido al desconocimiento de su etiopatogenia, es una dermatosis que no se incluye fácilmente en alguno de los grupos clásicos

de patologías dermatológicas, y en la bibliografía suele aparecer en el apartado de dermatosis varias, dermatosis misceláneas o similar (1, 2).

Esta enfermedad se manifiesta como un trastorno pustular y granulomatoso en la cara, orejas, y ganglios linfáticos retrofaríngeos, y casi siempre en cachorros de menos de 4 meses. Las pápulas y pústulas aparecen en labios, hocico, mentón, puente de la nariz y en el área periocular. Las lesiones suelen fistular y formar costras. Es común que se presente una otitis externa pustular marcada, con engrosamiento y edema del pabellón auricular(4,5). La piel afectada se muestra muy dolorosa pero no pruriginosa; y aproximadamente el 50% de lo cachorros afectados están letárgicos y depresivos(3,4), como en este caso. La hipertermia, anorexia y artritis supurativa estériles son hallazgos menos frecuentes, y también puede presentarse anemia normocítica normocrómica y leucocitosis con neutrofilia(2,5).

La celulitis juvenil puede diagnosticarse basado inicialmente por los signos clínicos(5). Sin embargo, el diagnóstico definitivo requiere evaluaciones citológicas e histopatológicas. El examen citológico de las lesiones papulopustulares revela una inflamación piogranulomatosa sin microorganismos. La citología de aspirados de ganglios linfáticos, pústulas, abscesos, raramente revelan bacterias, los resultados de cultivos de lesiones intactas son siempre negativos, sugiriendo una etiología no bacteriana(1,2,4).

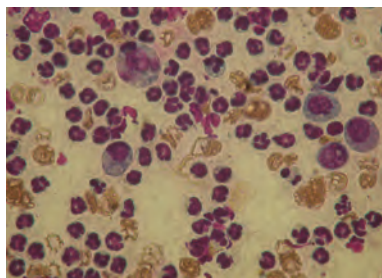
Aunque su curso y evolución son bastante rápidos, tras el diagnóstico, la respuesta al tratamiento es muy eficaz. La terapia debe realizarse cuanto antes y de modo agresivo para resolver los efectos sistémicos de la enfermedad y evitar las cicatrices cutáneas (1,3,4,5). La respuesta a los antibióticos como único tratamiento es ineficaz, pero



▲ Figura 3. Cara interna de pabellones auriculares eritematosos, costrosos y exudado amarillento.

siempre deben usarse conjuntamente con los corticosteroides, tanto por las posibles infecciosas secundarias como para contrarrestar los efectos de bajada de defensas de aquellos(1,2,4); algunos antibióticos que pueden ser prescritos son cefalexina, cefadroxilo y amoxicilina con clavulánico. Grandes dosis de corticosteroides es el tratamiento de elección; los cachorros responden rápidamente tras la corticoterapia, lo que sugiere una disfunción inmunitaria(4,5).

Cuando los cachorros se presentan por primera vez en consulta, tienen el

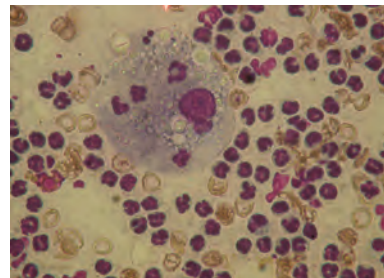


▲ Figura 4.

aspecto de pioderma estafilocócica, y la celulitis juvenil, que es una condición bastante infrecuente, se suele pasar por alto. Sin embargo, ya que la severidad de los síntomas puede justificar la eutanasia, es importante tener en cuenta esta enfermedad en el diagnóstico, seguido de una instauración apropiada de glucocorticoides, los cuales están contraindicados en el tratamiento de la pioderma bacteriana.

### Bibliografía

- 1.- Fernández, A, Cascales, A, Cifuentes, JJ, Barchino, A (2000): Dermatitis y linfadenitis granulomatosa estéril juvenil. *Peq. Animales*, n°27: 5-11.
- 2.- Hutchings, S M (2003): Juvenile cellulitis in a puppy. *Can Vet J*; 44(5): 418-419.
- 3.- Mason IS, Jones J (1989). Juvenile cellulitis in Gordon setters. *Vet Rec*: 124:642.
- 4.- Scott DW, Miller WT, Griffin CE (2001). En *Small Animal Dermatology*, 6 ed. Toronto: WB Saunders:1163-1167.
- 5.- White SD, Rosychuk AW, Stewart LJ, et al (1989): Juvenile cellulitis in dogs: 15 cases (1979-1988). *J Am Vet Med Assoc Vol* 195 (11): 1609-1611.



▲ Figura 4 y 5. Citologías de impronta cutánea: reacción inflamatoria piogranulomatosa y ausencia de gérmenes.